


TÉCNICA QUIRÚRGICA

Osteotomía valgizante tibial proximal con cuña de apertura medial y fijación con placa *SPIDER HTO^{MR}*



INTRODUCCIÓN

La presente técnica quirúrgica provee una guía para la colocación de la placa **SPIDER HTO^{MR}** mediante el instrumental especializado que contiene el kit al momento de elegirla.

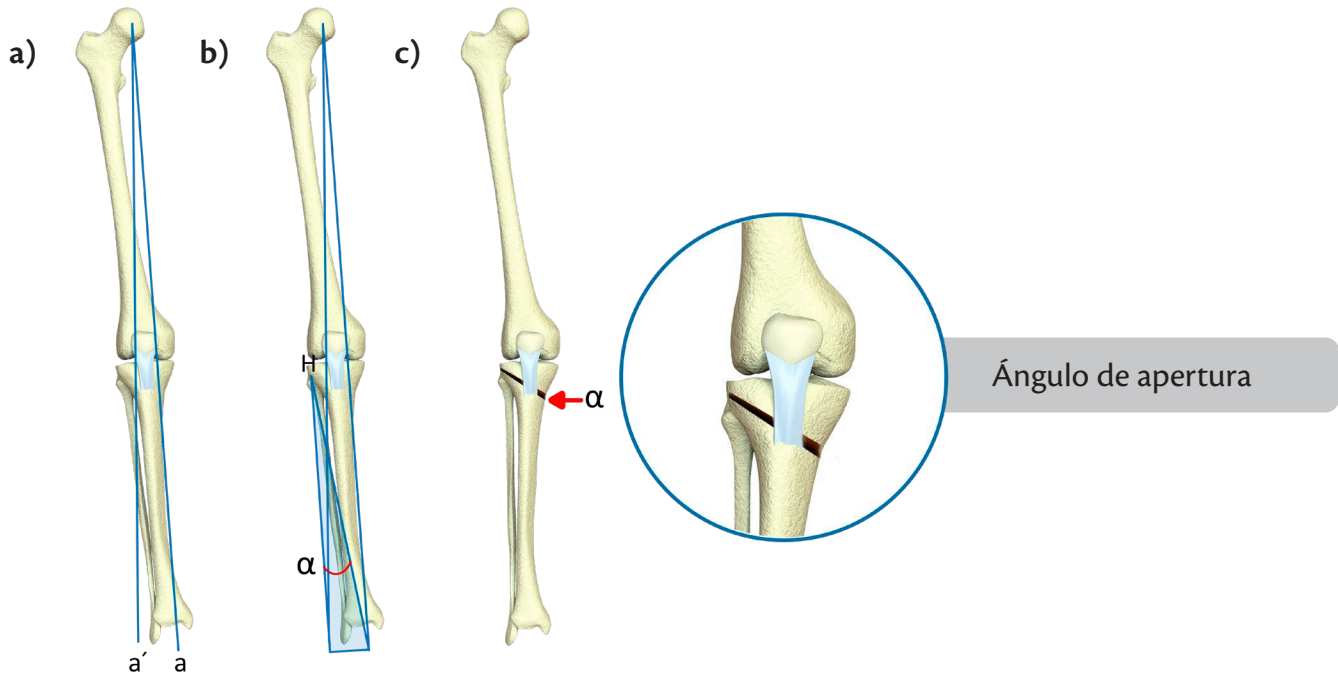
CONTENIDO

Pág.	
3	Técnica quirúrgica
3	Planificación preoperatoria
6	Preparación del paciente y abordaje
7	Osteotomía supratuberositaria
11	Apertura de la osteotomía
12	Sustitución del distractor óseo
12	Colocación de injerto óseo
13	Colocación de la placa SPIDER HTO^{MR}
15	Colocación de los tornillos y pernos de la placa SPIDER HTO^{MR}
19	Cuidados en el periodo postoperatorio
20	Instrumental de la placa SPIDER HTO^{MR}
23	Implantes
25	Referencias

TÉCNICA QUIRÚRGICA

Planificación Preoperatoria

Un plan preoperatorio preciso es esencial para el éxito de este procedimiento. Se recomienda utilizar el método de planificación de Miniaci, que debe efectuarse sobre una radiografía con carga de toda la extremidad inferior en proyección AP, ya sea en papel o digital.



a) Determine el eje mecánico de la extremidad inferior: trace una línea recta desde el centro de la cabeza femoral hasta el centro de la articulación del tobillo (a).

Trace la nueva línea de carga desde el centro de la cabeza femoral y pasando por la rodilla en la posición deseada (a'). Se recomienda que este pase entre el 60 y 70% de la superficie tibial desde medial a lateral.

b) Determine un punto de charnela (H). Por lo general, el punto de charnela debe situarse en la cortical lateral de la tibia a la altura del borde superior de la articulación tibioperonea proximal. Al menos 1.5 cm por debajo de la articulación de la rodilla.

Conecte el punto de charnela (H) con el nuevo centro (a') y con el antiguo centro (a) de la articulación del tobillo; midiendo dicho ángulo resultante (α)

c) Dicho ángulo (α) deberá corresponder con el ángulo de apertura en la cortical medial de la tibia proximal que realizaremos en la osteotomía, este podrá variar de acuerdo a las dimensiones del diámetro de la tibia del paciente; para lo cual se deberá determinar con ayuda de la Tabla de conversión trigonométrica de *Hernigou et.al.* (ver Tabla 1)

Tabla 1 de conversión. Diámetro medio-lateral de la parte proximal de la tibia del paciente a nivel de la osteotomía

	Angulación a corregir de acuerdo al Método de Miniaci												
	4°	5°	6°	7°	8°	9°	10°	11°	12°	13°	14°	15°	16°
50mm	3	4	5	6	7	8	9	10	10	11	12	13	14
55mm	4	5	6	7	8	9	10	10	11	12	13	14	15
60mm	4	5	6	7	8	9	10	11	12	14	15	16	17
65mm	5	6	7	8	9	10	11	12	14	15	16	17	18
70mm	5	6	7	8	10	11	12	13	15	16	17	18	20
75mm	5	6	8	9	10	12	13	14	16	17	18	20	21
80mm	6	7	8	10	11	13	14	15	17	18	19	21	22

Tabla de conversión trigonométrica para determinar la altura de la cuña de apertura en milímetros de la osteotomía, tomando en consideración los grados de corrección planificados por el método Miniaci y el diámetro medio – lateral transquirúrgico en milímetros de la parte proximal de la tibia en el sitio de la osteotomía (modificado de la publicación de Hernigou et al 1987).

Ejemplo práctico: Se tiene un paciente con diagnóstico de Gonartrosis GIII de Kellgren & Lawrence secundario a genu varo de 6 grados, con un ángulo (α) de Miniaci de 8° y cuya medición del diámetro medio-lateral proximal de la tibia a nivel de la osteotomía en la proyección radiográfica A.P; considerando la magnificación radiográfica es de 75 mm (a verificarse en el transoperatorio con el clavillo guía de la osteotomía); por lo tanto, le corresponde una apertura de la osteotomía y un tamaño de la placa **SPIDER HTO^{MR}** de 10 mm (ver figura 1). Se recomienda en caso de resultar un número no elegir el tamaño de la placa **SPIDER HTO^{MR}** del número inmediato superior para evitar una subcorrección, en base a que el tamaño de la placa se encuentra disponible en número par.

Diámetro medio-lateral de la parte proximal de la tibia del paciente a nivel de la osteotomía

	Angulación a corregir												
	4°	5°	6°	7°	8°	9°	10°	11°	12°	13°	14°	15°	16°
50mm	3	4	5	6	7	8	9	10	10	11	12	13	14
55mm	4	5	6	7	8	9	10	10	11	12	13	14	15
60mm	4	5	6	7	8	9	10	11	12	14	15	16	17
65mm	5	6	7	8	9	10	11	12	14	15	16	17	18
70mm	5	6	7	8	10	11	12	13	15	16	17	18	20
75mm	5	6	8	9	10	12	13	14	16	17	18	20	21
80mm	6	7	8	10	11	13	14	15	17	18	19	21	22

Figura 1. Ejemplo práctico para determinar el tamaño de la cuña en milímetros para la osteotomía de apertura, la resultante también corresponde al tamaño de la placa **SPIDER HTO^{MR}**

Indicaciones quirúrgicas

Candidato ideal:

- Entre 40 y 60 años.
- Gonartrosis medial (Grado I-III).
- Deformidad en varo menor de 15 grados.
- Rango de movimiento completo.
- Balance ligamentario normal.
- Buen alineamiento rotuliano.
- Compartimento lateral de rodilla sano.
- No fumadores.
- Buena calidad ósea.
- Buena tolerancia al dolor.

Posible candidato:

Se extiende la indicación a menores de 40 años y hasta los 70 años de edad, permite contractura en flexión de hasta 15 grados y en aquellos con deseo de continuar haciendo deporte.

Contraindicaciones:

- Destrucción articular global.
- Contractura en flexión de más de 25 grados.
- Deformidad tibial proximal tipo pagoda (V invertida).
- Meniscectomía previa del compartimento lateral.
- Obesidad Grado III o mórbida.

Preparación del paciente y acceso quirúrgico

Se coloca al paciente en posición de decúbito supino, bajo anestesia regional o general, previo protocolo quirúrgico y con isquemia controlada.

Coloque un pequeño bulto de textiles bajo el hueco poplíteo para dar discreta flexión a la rodilla y evitar tensión en estructuras neurovasculares.

Practique una incisión longitudinal al eje de la extremidad de 4-5 cms (*ver figura 2*), ubicada para medial a nivel de la tuberosidad anterior de la tibia (mitad hacia proximal y mitad hacia distal) de la extremidad a intervenir, diseccione a discreción tejido celular subcutáneo, cauterice con electrocauterio las venas periósticas en forma meticulosa.

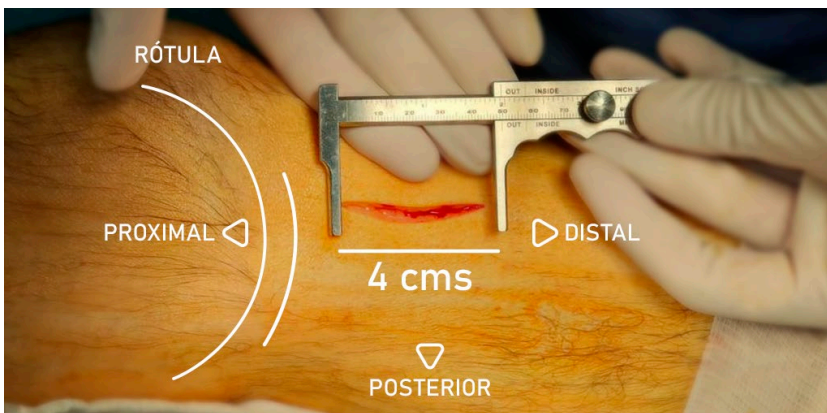


Figura 2. Incisión cutánea y abordaje inicial.

Identifique la inserción de los tendones de la pata de ganso, este es un paso clave de la técnica para ubicar correctamente su osteotomía, con una tijera de Metzenbaum curva y fina libere la fascia proximalmente y despéguelos del plano profundo (perióstico) respetando su inserción distal (*ver Figura 3*), solo lo suficiente para poder colocar un retractor de Hohmman pequeño tipo “pala” con la finalidad de horizontalizar el trayecto de los tendones en sus últimos 4 cms (*ver Figura 4*).

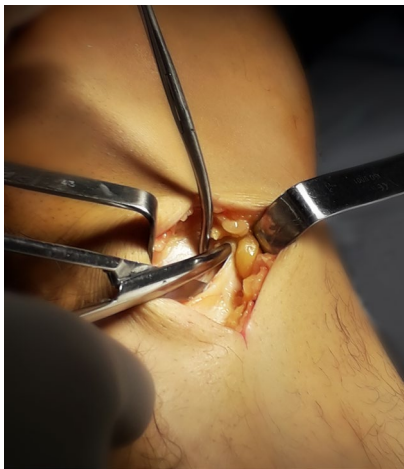

Figura 3. Disección distal hacia el gracilis

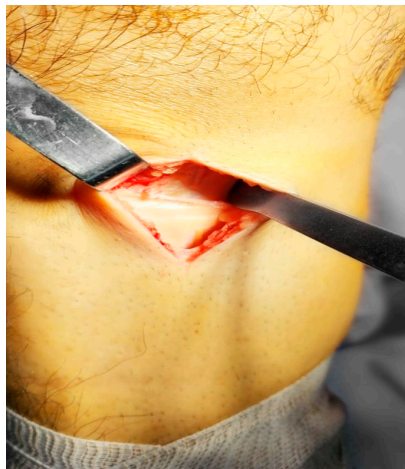

Figura 4. Colocación de separador Hohmman, para horizontalización del trayecto final

Osteotomía Supratuberositaria

Para la osteotomía supratuberositaria marque con electrocauterio el brazo vertical de su osteotomía a 1 cm del borde ventral de la tuberosidad tibial y con una angulación de aproximadamente 110° para proteger la inserción del tendón rotuliano, marque ahora el segundo brazo horizontal o principal de la osteotomía en sentido anteroposterior perpendicular al eje vertical de la tibia, para permitir un corte oblicuo en el plano coronal y transversal en plano sagital (ver figura 5).

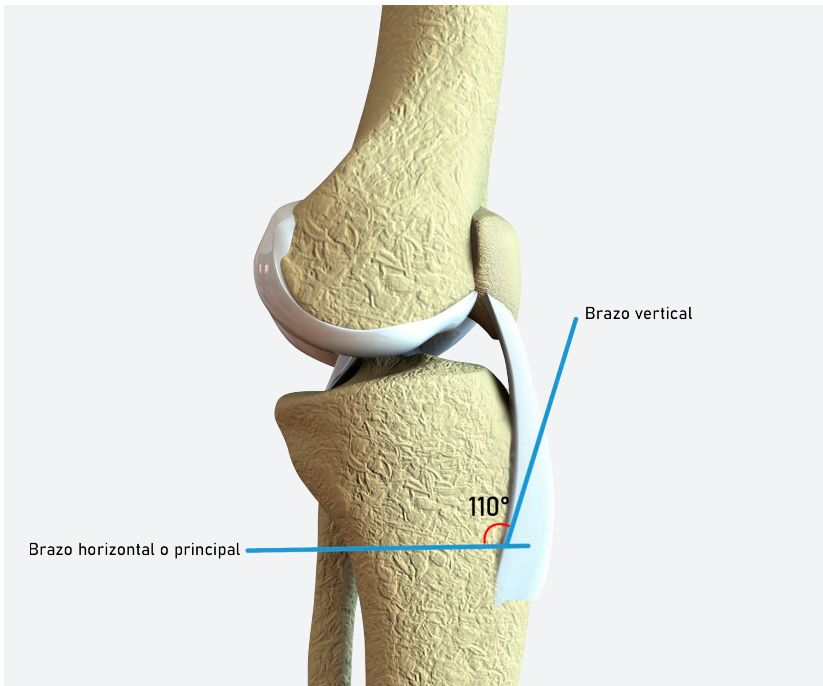


Figura 5. Marcaje de corte de ambos brazos de Osteotomía

Despegue periostio, con osteotomo afilado 3 o 4 mm más hacia distal en el brazo horizontal o principal de la osteotomía con la finalidad de descender un poco más el nivel de la misma, este paso es fundamental, ya que si su osteotomía está bien ubicada, la placa **SPIDER HTO MR** dirigirá los tornillos proximales con dirección a las espinas tibiales (núcleo duro) de manera automática y usted conseguirá una buena sujeción y estabilidad.

Para una mejor ubicación del sitio de osteotomía el instrumental dispone de dos guías de corte (lados izquierdo y derecho) con dos perforaciones para posicionar clavillos Kirschner 1.8 mm cortos de punta roscada, para no interferir con el corte de la sierra. El primer Clavillo Kirschner 1.8 mm (posición anterior) se introduce en un punto de ataque, ubicado sobre el brazo horizontal o principal a aproximadamente 3 mm del vértice de los dos brazos de la osteotomía (Ver figura 6).

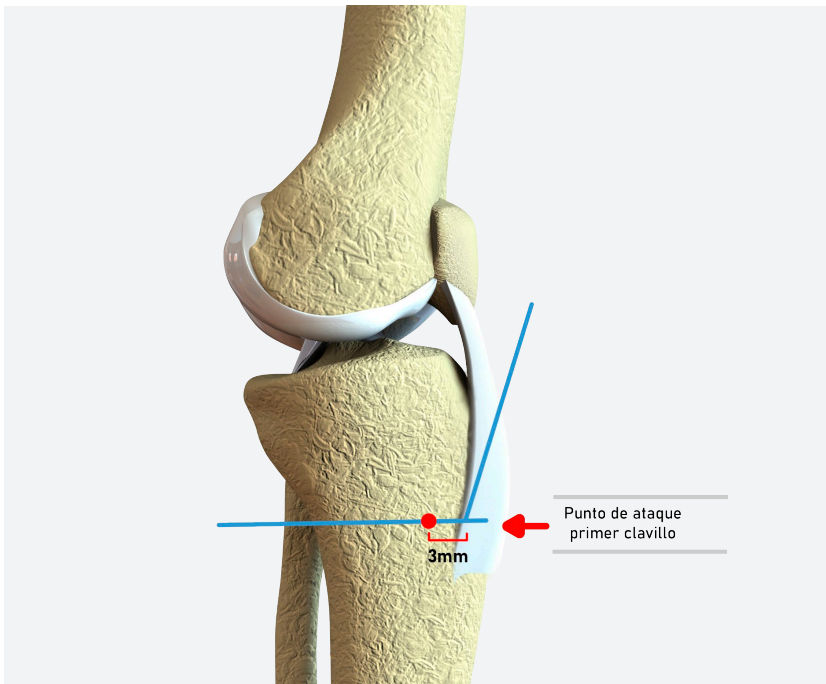


Figura 6. Se muestra el punto de ataque o de inserción del primer clavillo guía

La dirección de este primer clavillo guía bajo control fluoroscópico deberá dirigirse hacia la punta de la cabeza del peroné (ver figura 7), y dentro de la zona de seguridad recomendada (Ver figura 8).

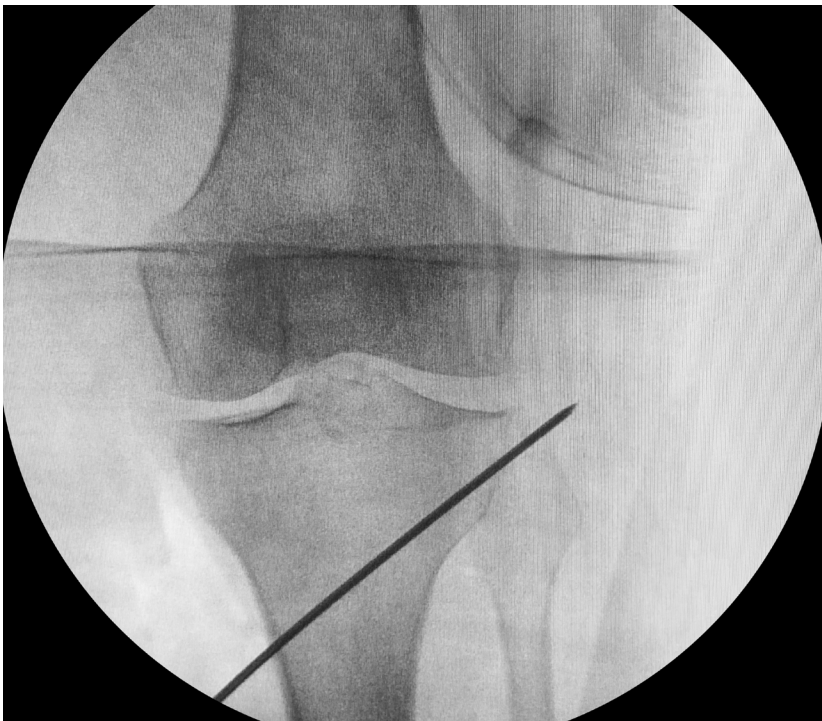


Figura 7. Direccionamiento de los clavillos guía a nivel de la zona de seguridad

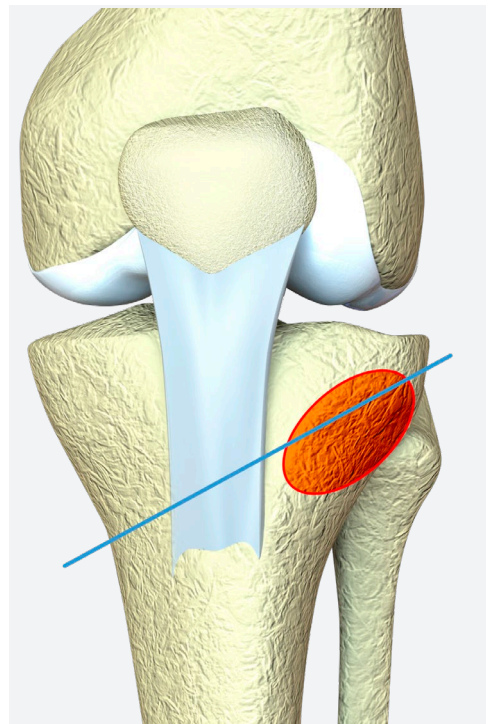


Figura 8. Zona de seguridad superior tibial, circulada en forma de ovalo sombreado anaranjado

Deslice la guía de corte sobre este clavillo y adose lo mejor posible al hueso. Pase un segundo clavillo guía en la parte posterior para evitar rotaciones de la guía, conservando la perpendicularidad del eje de la tibia (ver figura 9).

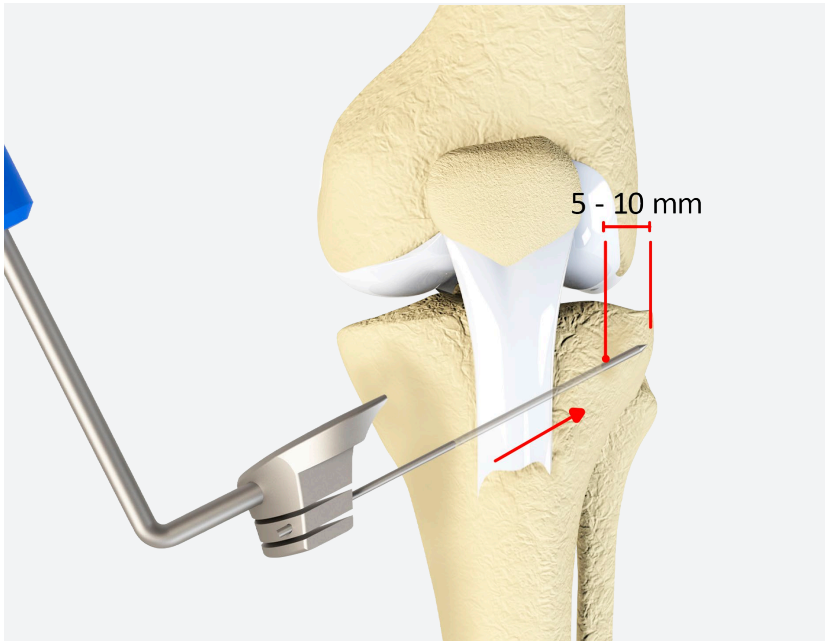
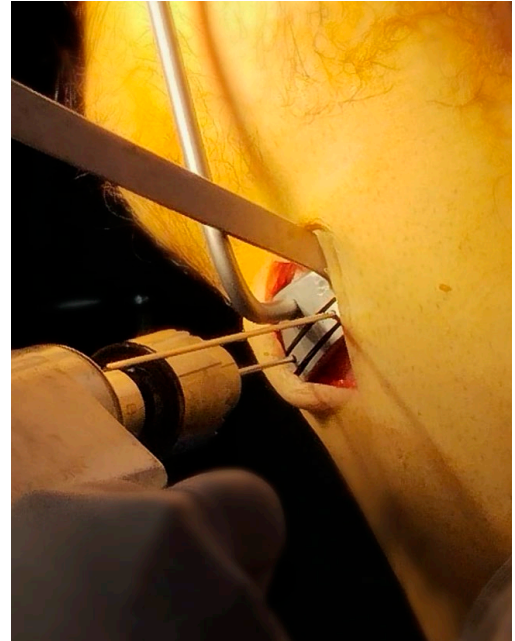


Figura 9. a) Colocación de clavillos guía



b) Referencia de fotografía clínica

Las guías de corte tienen dos ranuras para el corte con sierra el cual será de acuerdo a su elección, privilegie la ranura más distal, el espesor hoja de la sierra no deberá superar los 1.10mm, para así evitar el "debris" entre la ranura de corte y la sierra. Practique la osteotomía a través de la guía de corte haciendo uso de una sierra de poder en el sitio elegido para el brazo horizontal o principal penetrando hasta un 70% del diámetro del hueso y bajo control fluoroscópico, respetando en todo momento la inserción del tendón rotuliano y evitando zonas de riesgo de lesión neurovascular (ver figura 10).

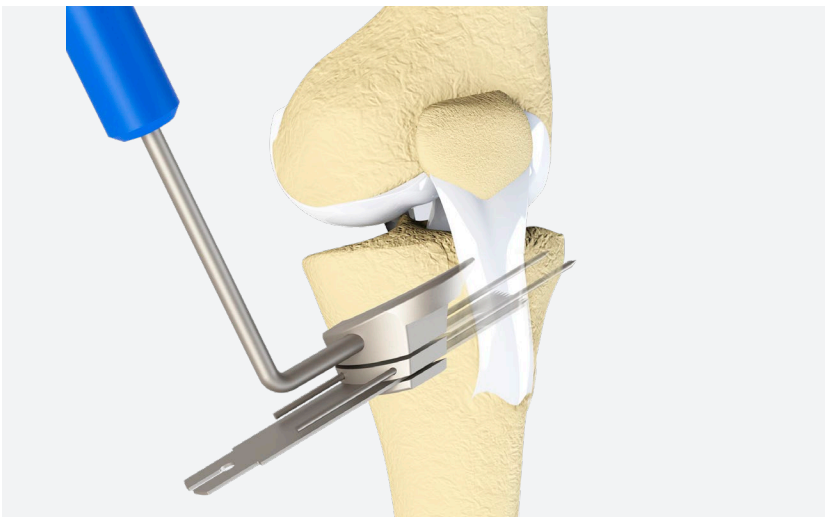


Figura 10. Ranuras para corte con el uso de una sierra de poder

Retire la guía de corte y con osteotomos afilados de 2 mm de espesor complete sus cortes, trabaje primero el brazo vertical de la osteotomía, para proteger la inserción del tendón rotuliano, enseguida pase a la osteotomía horizontal o principal (anteroposterior en el plano sagital) tomando como referencia y palpando en todo momento el polo superior del peroné; deje 5 mm sin cortar, a manera de bisagra en el lado opuesto (*ver figura 11*).

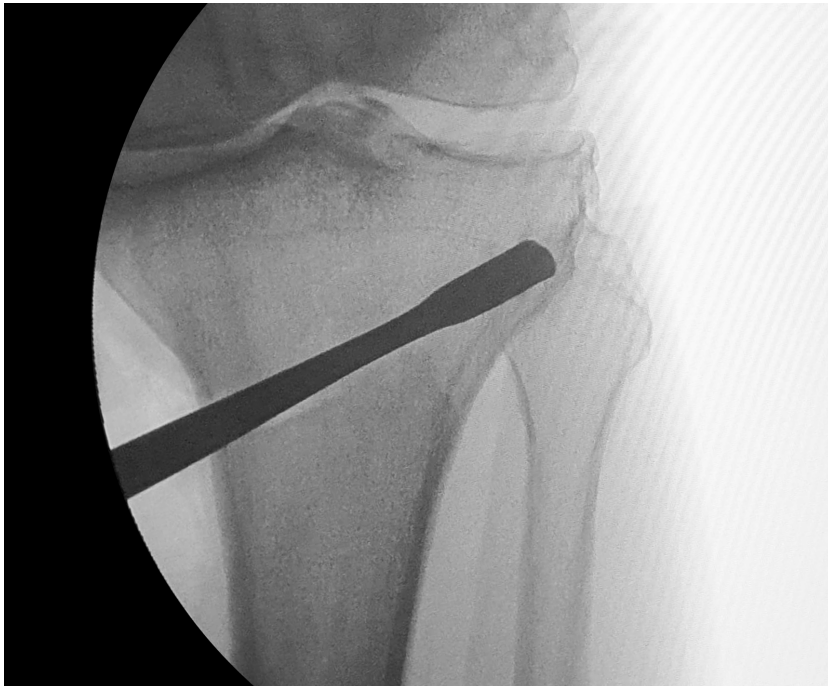


Figura 11. Imagen radiográfica de referencia para correcta colocación de osteotomo a 5 mm de la cortical lateral

Para la osteotomía de la cortical posterior sea especialmente cuidadoso para evitar una lesión neurovascular, avance con pequeños cortes de medial a lateral, utilice su oído y preste atención para identificar el cambio de sonido al percutir hasta que la cortical cede.

La osteotomía se considera completa cuando, al aplicar presión desde el tobillo se percibe una leve apertura medial de la misma. Para evitar atascamiento del osteotomo el sistema permite impactar en retroceso. (*ver figura 12*).




Figura 12. Juego de 3 osteotomos para completar sus cortes que permiten impactar en retroceso en caso necesario

Apertura de la osteotomía

Introduzca manualmente unos milímetros el distractor óseo en forma cerrada (ver figura 13), luego impacte con percutor en el sitio marcado con la letra B de la guía hasta la profundidad deseada aproximadamente a un 90% de la longitud de la osteotomía (ver figura 14).

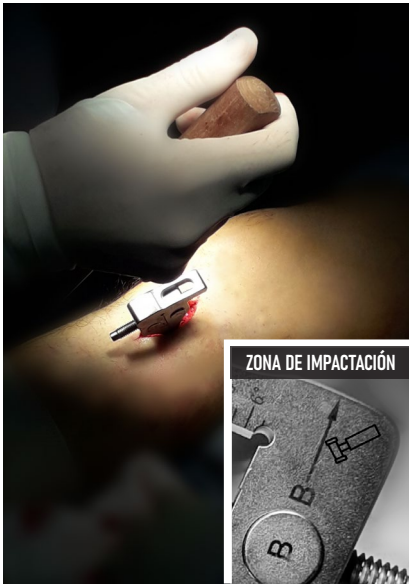

Figura 13. Inserción del distractor óseo en la osteotomía

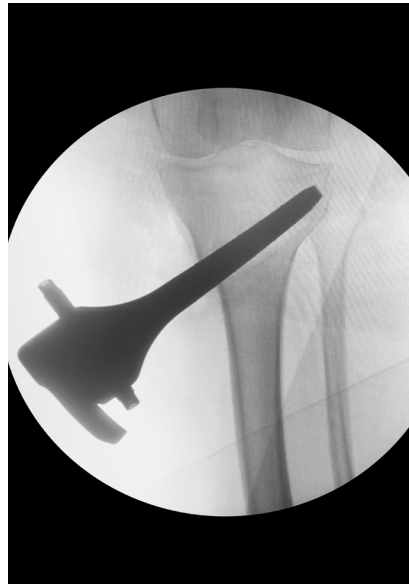
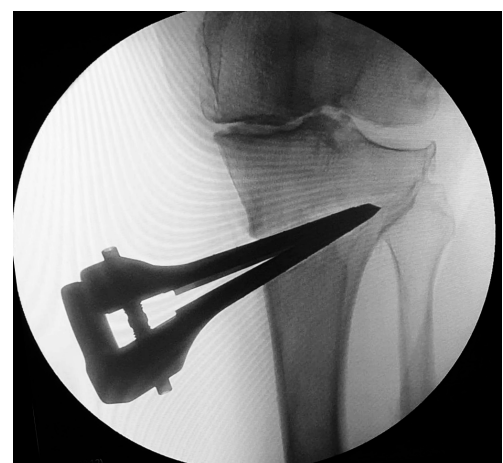
Figura 14. Ubicación correcta del distractor óseo

Abra el distractor óseo de forma gradual mediante un destornillador hasta la magnitud deseada de acuerdo a su planificación preoperatoria individualizada, considerando la medida definida por la Tabla 1 (ver figura 15 a).




Figura 15. a) Apertura del distractor óseo mediante destornillador de acuerdo a la planificación preoperatoria



b) Imagen radiográfica

Sustitución del distractor óseo

Para mantener la osteotomía abierta puede colocar una pinza de apertura (a) (ver figura 16 a) con cremallera incluida en el equipo lo más posterior posible apoyando en hueso cortical o haciendo uso de la cuña para osteotomía (b) (ver figura 16 b) que le permita un acceso libre a su osteotomía.

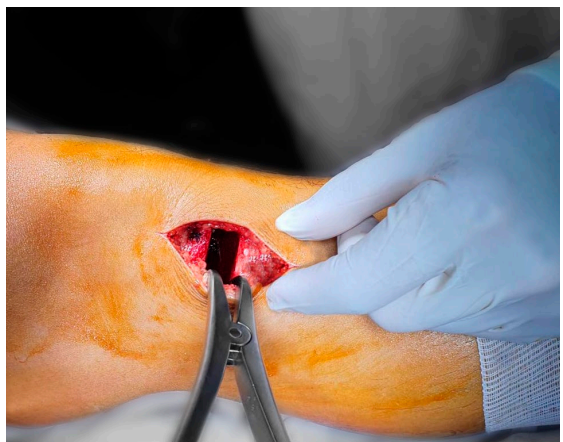
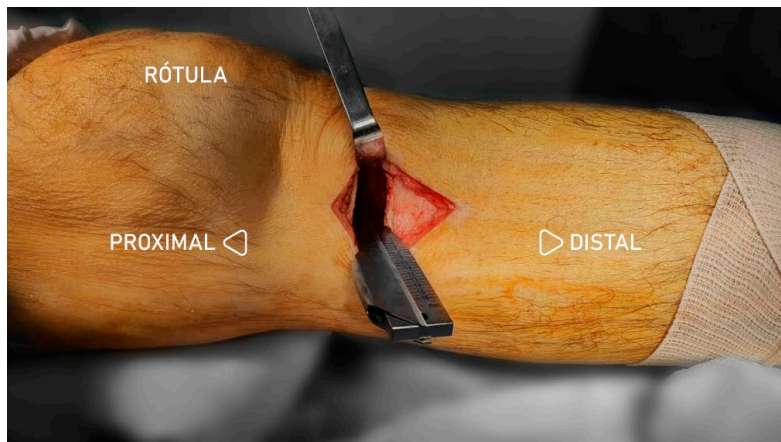


Figura 16. a) Pinza de apertura laminar



b) Cuña para osteotomía

Colocación de injerto óseo

Aplique injerto de esponjosa para rellenar el espacio cuneiforme (ver figura 17 a), sobre todo en la parte dorsal, profunda y ventral, compáctelo suavemente dejando espacio para el bloque espaciador de la placa **SPIDER HTO^{MR}** (ver figura 17 b).

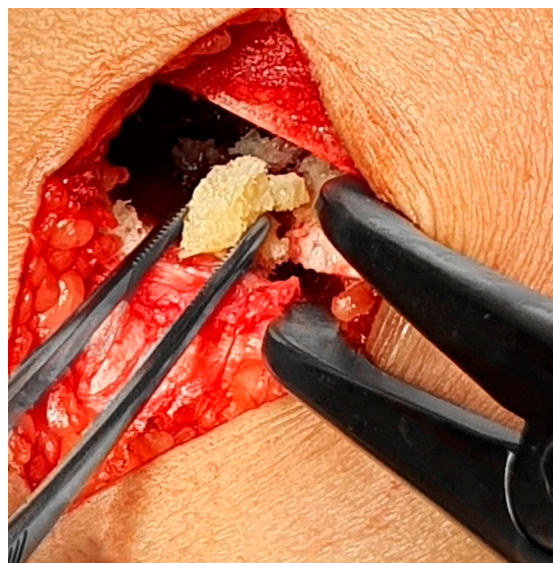
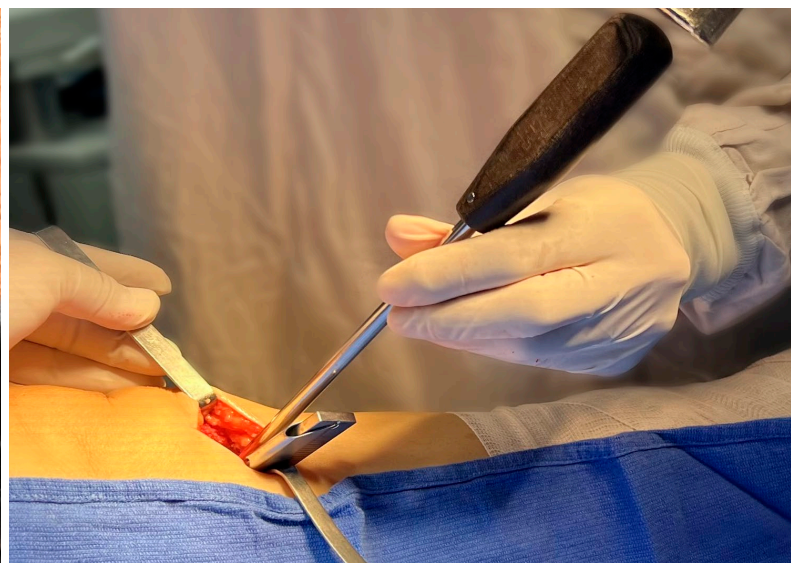

Figura 17. a) Colocación de injerto para relleno de espacio



b) Impactación del mismo

Colocación de la placa **SPIDER HTO** ^{MR}

Coloque manualmente la placa **SPIDER HTO** ^{MR} del tamaño planificado previamente, ubíquela lo más dorsal posible y asegúrese de que el bloque pase con libertad, quedando bien posicionado dentro de la osteotomía y que el cuerpo del implante esté bien apoyado sobre la superficie del hueso, en caso de dificultad para asentar el implante no dude en abrir un poco más su osteotomía en lugar de forzar su introducción (ver figura 18).

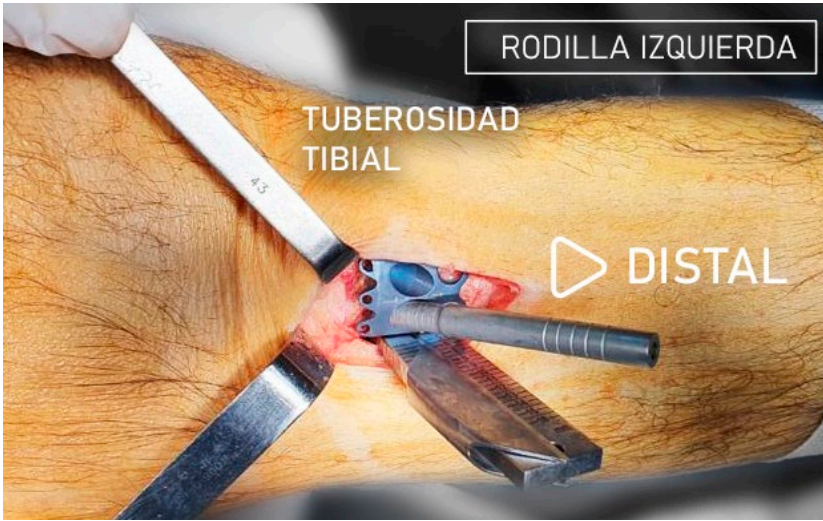

Figura 18. Colocación manual de placa **SPIDER HTO** ^{MR}

Para evitar aumento de la inclinación de la superficie articular tibial en el plano sagital (evitando así la patela baja), se deberá reubicar el bulto textil estéril bajo el tobillo (ver figura 19), con el objetivo de obtener la extensión total de la rodilla o incluso en recurvatum, a manera de puente, también el bloque espaciador de la placa **SPIDER HTO** ^{MR} se encuentra diseñada de forma trapezoidal con su extremo posterior más ancho que el extremo anterior (identificada en el implante con la letra A) (ver figuras 20 y 21).

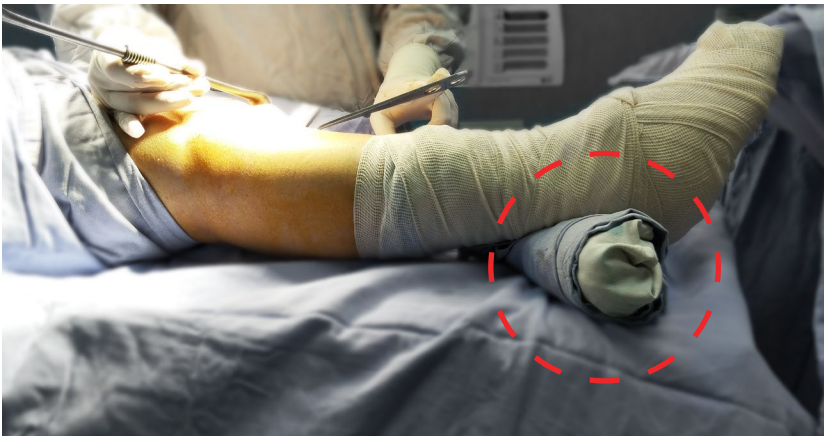

Figura 19. Colocación de bulto textil estéril




Figura 20. Placa **SPIDER HTO^{MR}**

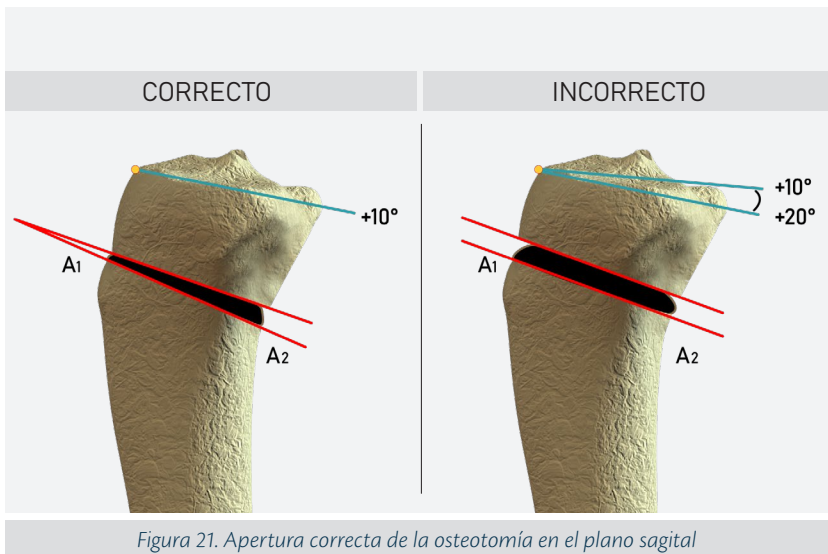
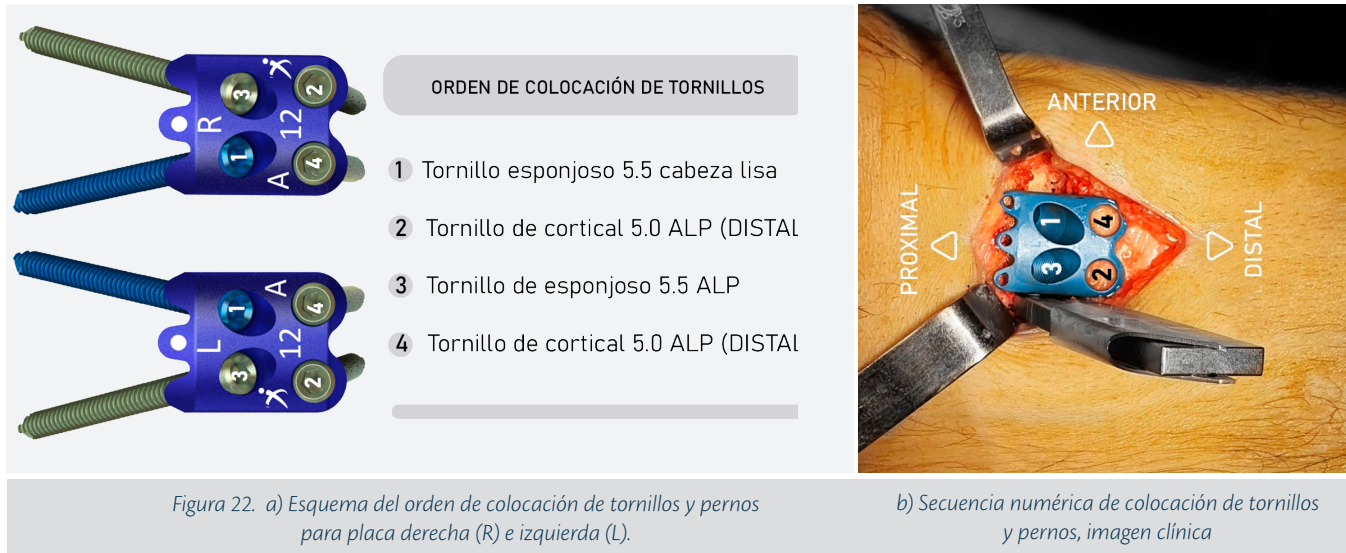

Figura 21. Apertura correcta de la osteotomía en el plano sagital

Por esta asimetría se dispone de un doble stock de implantes, uno para el lado derecho otro para el izquierdo, asegúrese de tener la correcta verificando las marcas impresas en laser.

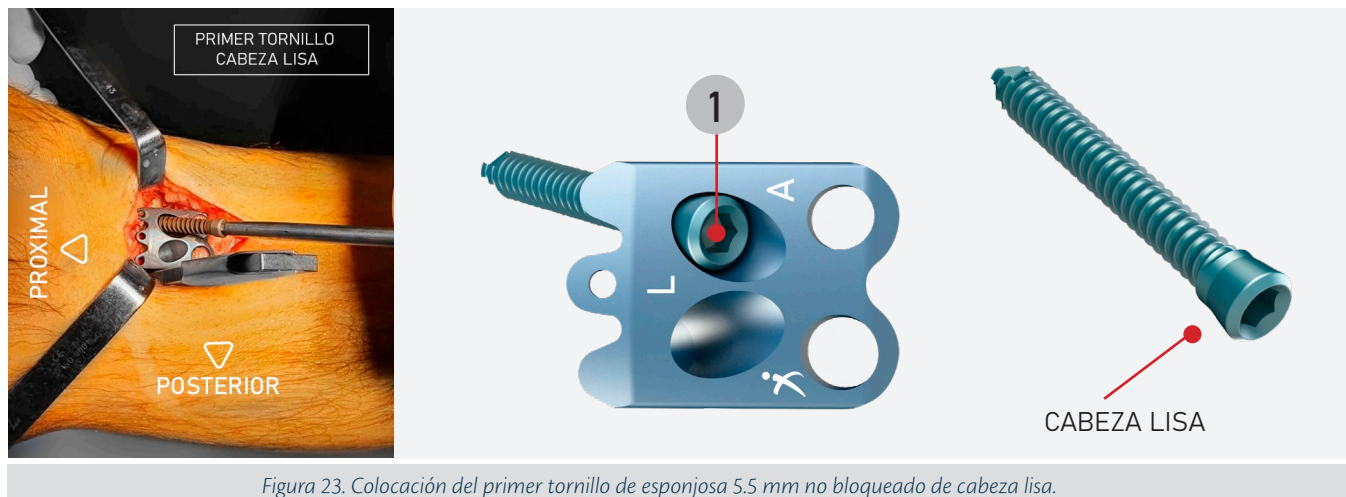
Colocación de los tornillos y pernos de la placa **SPIDER HTO** ^{MR}

Para evitar un ajuste asimétrico de la placa **SPIDER HTO** ^{MR} se deberá seguir el orden de colocación de tornillos corticales y esponjosos como se muestra en la *figura 22*.



Coloque la camisa guía para la primera perforación, posicionándose en el orificio ventral proximal orifico (No 1), quedando de manera abocada ya que este orificio no posee cuerda, utilice una broca de 3.2mm evitando penetrar la articulación. La funcionalidad de este barreno liso (sin cuerda) en conjunto con el tornillo de cabeza lisa es permitir un buen adosamiento de la placa, brindando de esta forma una flexibilidad controlada al sistema.

Durante la colocación del tornillo de sujeción de tipo esponjoso, sea cuidadoso para evitar barrer la cuerda de sujeción ósea, se recomienda hacer uso de tornillos 40 o 45 mm de longitud, según la talla del paciente, puede apoyarse haciendo uso del fluoroscopio o rayos X que le permita comprobar que no ha salido de manera intraarticular (*ver figura 23*).



Una vez colocado el primer tornillo podemos retirar la pinza de apertura o la cuña para osteotomía.

Coloque la camisa guía de perforación roscada en el orificio posterior distal (No. 2) y perfore con broca 3.2 mm, a continuación proceda a tomar la lectura para la medida del tornillo, enseguida haga uso de la terraja macho (machuelo) (*ver figura 24*) para labrar rosca solo en la primer cortical para que facilite la colocación del segundo tornillo de 5.0 mm manualmente bloqueando a la placa (*ver figura 25*).

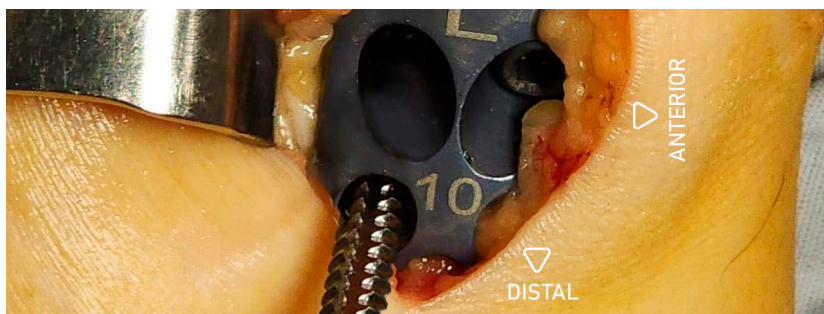


Figura 24. Terrajado de primera cortical

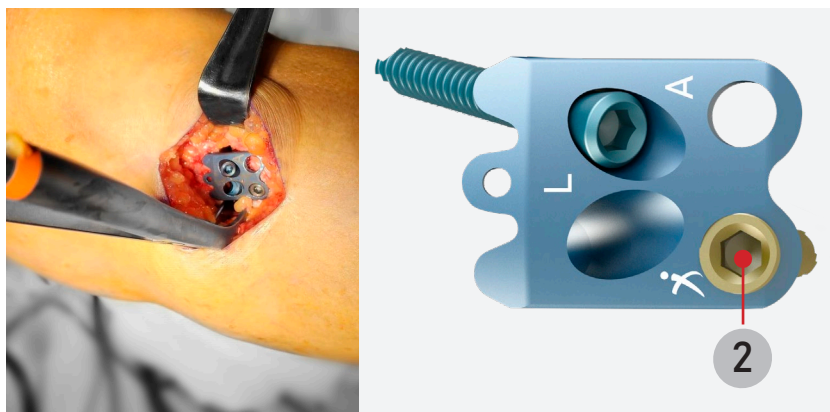


Figura 25. Perforación y colocación del segundo tornillo (perno de cortical 5.0 mm).

Coloque la camisa guía de perforación roscada en orificio proximal y posterior (No.3), use broca 3.2 mm y coloque directamente un tornillo de sujeción tipo esponjoso 5.5 mm, bloqueando la placa (habitualmente se requiere de 40 ó 45 mm de longitud) (ver figura 26).

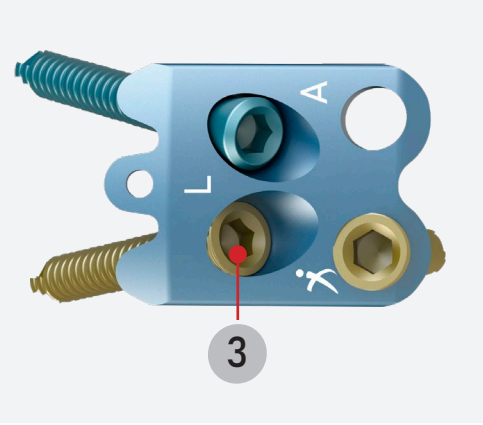
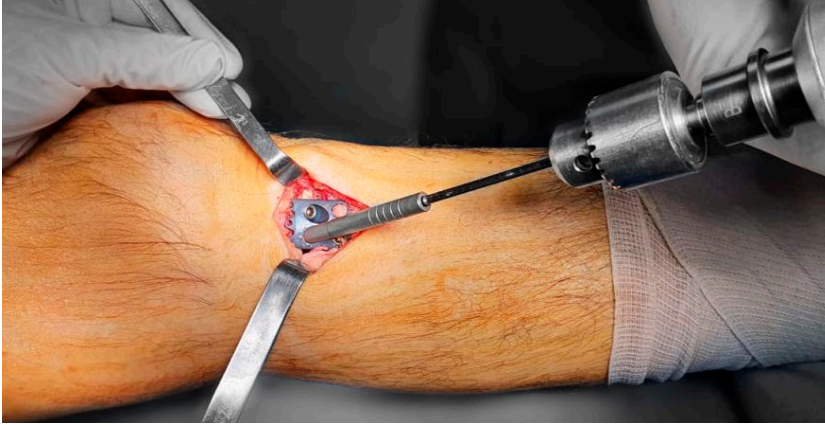


Figura 26. Perforación y colocación del tercer tornillo (perno de esponjosa 5.5 mm).

Coloque el 4to tornillo de cortical 5.0 mm, distal-anterior (ver figura 27). Perfore con broca 3.2 mm, a continuación proceda a tomar lectura para la medida del tornillo, enseguida haga uso de la terraja macho (machuelo) (ver figura 24) para labrar rosca solo en la primer cortical para que facilite la colocación del 4to tornillo, aconsejamos seguir el orden anotado en la figura 22 para evitar un adosamiento desigual del sistema. Apriete totalmente el primer tornillo colocado (No.1).


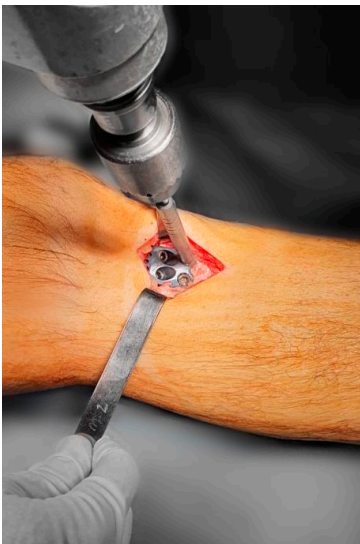


Figura 27. Colocación del cuarto tornillo

Compruebe la estabilidad del sistema, flexionando y extendiendo la rodilla; preste especial atención a una posible penetración de algún tornillo dentro de la articulación. Si dispone de fluoroscopio, verifique la longitud de los tornillos en las dos proyecciones principales, en la AP se sugiere dirigir los rayos X con una inclinación cefalocaudal de 5-10 grados (ver figura 28).

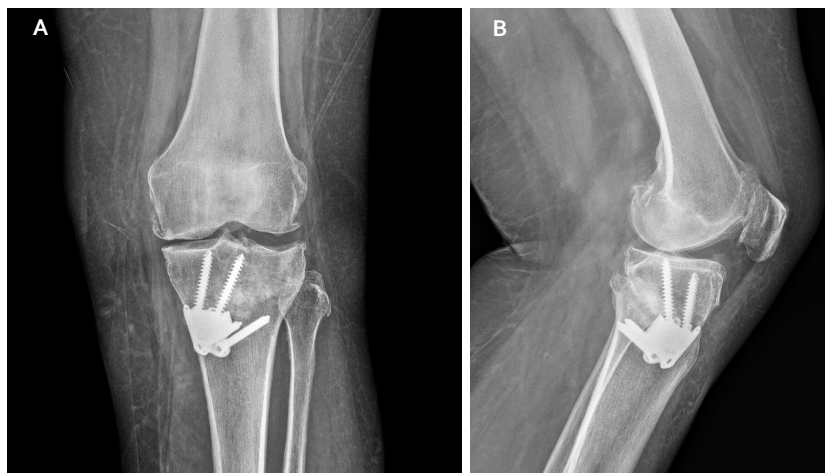

Figura 28. Proyecciones fluoroscópicas o radiográficas
a) Proyección AP b) Proyección lateral

Aplique injerto óseo adicional en los espacios vacíos faltantes, posterior a la fijación (ver figura 29).

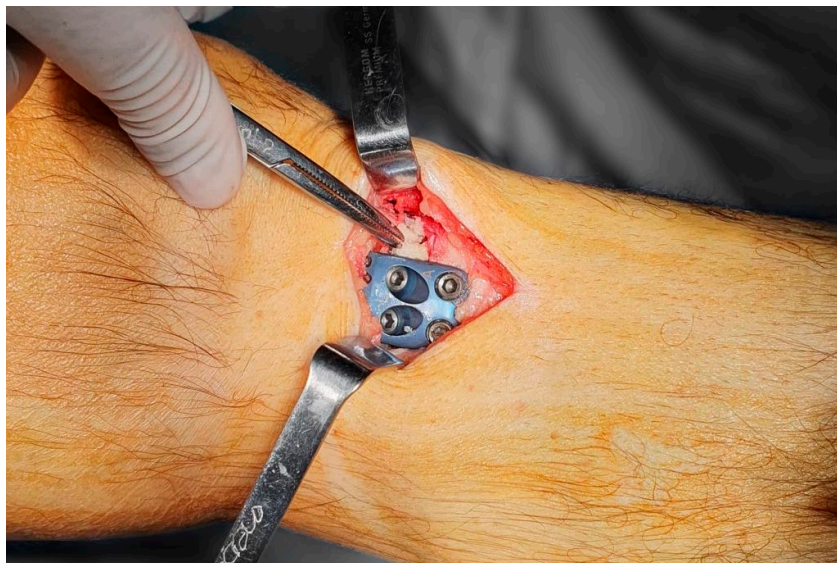


Figura 29. Aplicación de injerto óseo

Se sugiere aplicación de ácido tranexámico intravenoso o por vía oral para limitar el sangrado de las superficies óseas de la osteotomía.

Lave y cierre la herida en dos planos (ver figura 30).

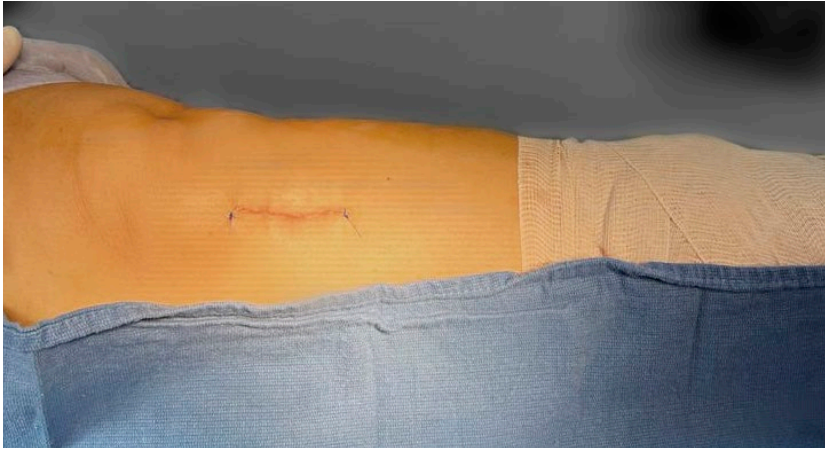

Figura 30. Cierre de herida quirúrgica.




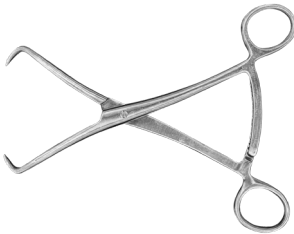






Coloque una compresa estéril sobre la herida quirúrgica y un vendaje elástico desde la base de los dedos hasta tercio medio del muslo.

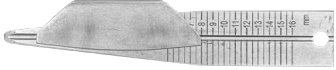










Libere la isquemia del mango neumático y verifique el llenado capilar.

Cuidados en el periodo postoperatorio

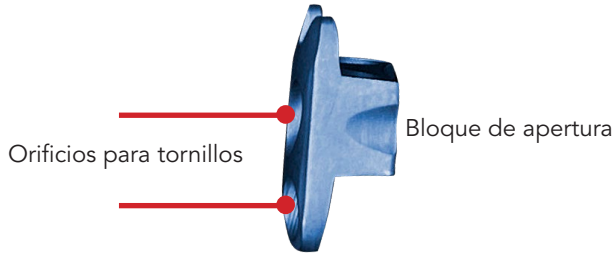
- a. En el periodo postquirúrgico inmediato se sugiere el empleo de analgésicos y anti inflamatorio, profilaxis para infección y trombosis; protector de mucosa gástrica; el egreso hospitalario se puede generar a las 24 hrs con indicación de realizar movilidad activa a tolerancia de todas las articulaciones de la extremidad operada, en especial insistir en completar la extensión de la rodilla operada desde el primer día del postoperatorio, a partir de la semana 4 se recomienda apoyo parcial y progresivo de la extremidad operada con el uso de muletas y apoyo total hasta obtener consolidación radiográfica GIII de Montoya.
- b. Se recomienda iniciar la terapia física y rehabilitación a partir de los primeros 3 días del postoperatorio para el manejo del edema y ejercicios sin apoyo de la extremidad operada; así como activación del resto de las extremidades y terapia respiratoria con la finalidad de evitar complicaciones vasculares, metabólicas y respiratorias.
- c. La integración del paciente a sus actividades dependerá de sus condiciones generales y el tipo específico de tareas en las que se desempeñe, habitualmente hacia la duodécima semana.

INSTRUMENTAL DE LA PLACA *SPIDER HTO* ^{MR}

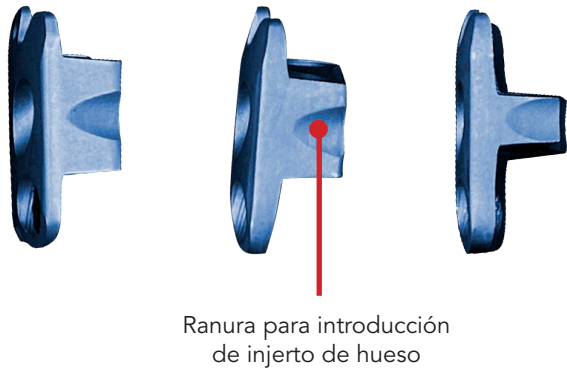
CÓD.	DESCRIPCIÓN	CANT.	
100204	Separador Farabeuf (PAR) 200X40X20mm	1	
500079	Pinzas de Disección 180 mm	1	
05-231-20-B	Tijeras de Metzenbaum	1	
100005	Pinzas con reducción 205 mm	1	
16.01.90	Medidor de profundidad 0-90 mm	1	
13.02.35	Broca con anclaje rápido Φ 3.2 mm	1	
11.05.35	Desarmador con punta en hexágono para tornillo 4.5/6.5 con sujetador de tornillo 3.5 mm	1	
11.04.35	Punta de desarmador en hexágono con anclaje AO 3.5 mm	1	
12.01.40	Mango con torquímetro anclaje AO 4.0 NM	1	
001.004- A	Pinzas de apertura, abre de 6 a 16mm y aproximadamente en longitud de 30 mm. +/- 10 mm	1	

CÓD.	DESCRIPCIÓN	CANT.	
217001	Medidor de Apertura 130 mm	1	
217011	Medidor de Apertura 120 mm	1	
25.03.45	Punta de machuelo 4.5 mm	1	
26.027	Impactador Óseo Φ 8.0 mm	1	
32.03.30	Martillo sólido 300 gr	1	
437R	Guía de corte para osteotomía derecha HTO	1	
437L	Guía de corte para osteotomía izquierda HTO	1	
438.08	Osteotomo Φ 08 mm * 250 mm	1	
438.16	Osteotomo Φ 16 mm * 250 mm	1	
438.25	Osteotomo Φ 25 mm * 250 mm	1	
128.32	Guía para broca 3.2 mm	1	


SPIDER HTO^{MR} perfil



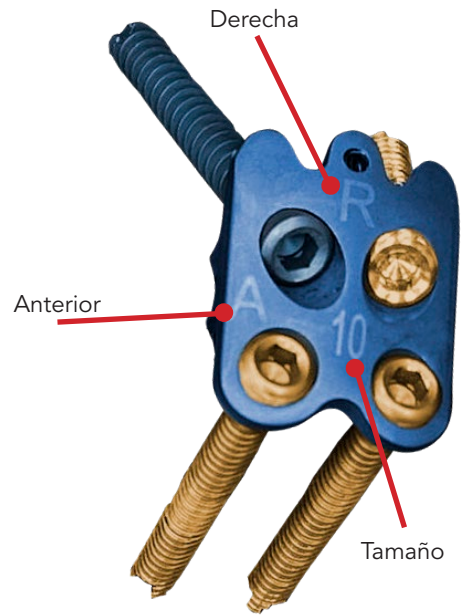
SPIDER HTO^{MR} ranuras para aplicación de injerto óseo



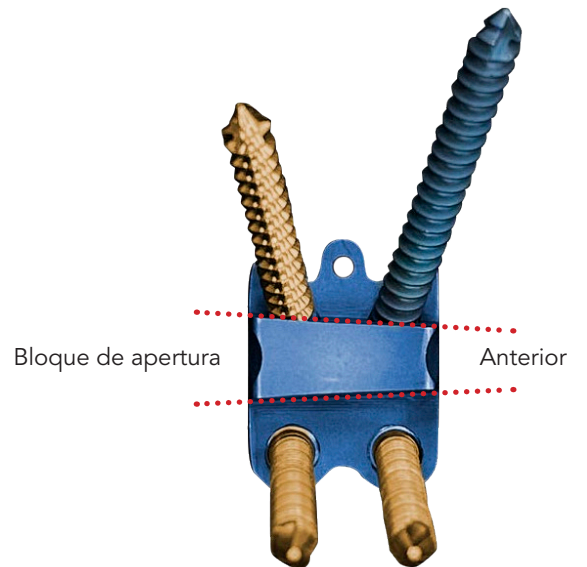
SPIDER HTO^{MR} bloques de distinto grosor



SPIDER HTO^{MR} marcas laser



SPIDER HTO^{MR} orientación de los tornillos



Implantes *SPIDER HTO*^{MR}

Placa HTO Spider derecha

- 252.06 Placa HTO Spider 6mm
- 252.08 Placa HTO Spider 8mm
- 252.10 Placa HTO Spider 10mm
- 252.12 Placa HTO Spider 12mm
- 252.14 Placa HTO Spider 14mm
- 252.16 Placa HTO Spider 16mm

Placa HTO Spider izquierda

- 253.06 Placa HTO Spider 6mm
 - 253.08 Placa HTO Spider 8mm
 - 253.10 Placa HTO Spider 10mm
 - 253.12 Placa HTO Spider 12mm
 - 253.14 Placa HTO Spider 14mm
 - 253.16 Placa HTO Spider 16mm
-

Tornillos

Tornillo de esponjoso ALP cabeza lisa titanio de 5.5 mm

- 263.25 Tornillo de esponjoso ALP cabeza lisa titanio de 5.5 mm por 25 mm
- 263.30 Tornillo de esponjoso ALP cabeza lisa titanio de 5.5 mm por 30 mm
- 263.35 Tornillo de esponjoso ALP cabeza lisa titanio de 5.5 mm por 35 mm
- 263.40 Tornillo de esponjoso ALP cabeza lisa titanio de 5.5 mm por 40 mm
- 263.45 Tornillo de esponjoso ALP cabeza lisa titanio de 5.5 mm por 45 mm
- 263.50 Tornillo de esponjoso ALP cabeza lisa titanio de 5.5 mm por 50 mm

Tornillo de esponjoso ALP titanio de 5.5 mm

- 109.40 Tornillo de esponjoso ALP titanio de 5.5 mm por 40 mm
- 109.45 Tornillo de esponjoso ALP titanio de 5.5 mm por 45 mm
- 109.50 Tornillo de esponjoso ALP titanio de 5.5 mm por 50 mm
- 109.55 Tornillo de esponjoso ALP titanio de 5.5 mm por 55 mm
- 109.60 Tornillo de esponjoso ALP titanio de 5.5 mm por 60 mm
- 109.65 Tornillo de esponjoso ALP titanio de 5.5 mm por 65 mm
- 109.70 Tornillo de esponjoso ALP titanio de 5.5 mm por 70 mm
- 109.75 Tornillo de esponjoso ALP titanio de 5.5 mm por 75 mm
- 109.80 Tornillo de esponjoso ALP titanio de 5.5 mm por 80 mm
- 109.85 Tornillo de esponjoso ALP titanio de 5.5 mm por 85 mm
- 109.90 Tornillo de esponjoso ALP titanio de 5.5 mm por 90 mm

Tornillo de cortical ALP titanio de 5.0 mm

- 108.20 Tornillo de cortical ALP titanio de 5.0 mm por 20 mm
- 108.22 Tornillo de cortical ALP titanio de 5.0 mm por 22 mm
- 108.24 Tornillo de cortical ALP titanio de 5.0 mm por 24 mm
- 108.26 Tornillo de cortical ALP titanio de 5.0 mm por 26 mm
- 108.28 Tornillo de cortical ALP titanio de 5.0 mm por 28 mm
- 108.30 Tornillo de cortical ALP titanio de 5.0 mm por 30 mm
- 108.32 Tornillo de cortical ALP titanio de 5.0 mm por 32 mm
- 108.34 Tornillo de cortical ALP titanio de 5.0 mm por 34 mm
- 108.36 Tornillo de cortical ALP titanio de 5.0 mm por 36 mm
- 108.38 Tornillo de cortical ALP titanio de 5.0 mm por 38 mm
- 108.40 Tornillo de cortical ALP titanio de 5.0 mm por 40 mm
- 108.42 Tornillo de cortical ALP titanio de 5.0 mm por 42 mm
- 108.44 Tornillo de cortical ALP titanio de 5.0 mm por 44 mm
- 108.46 Tornillo de cortical ALP titanio de 5.0 mm por 46 mm
- 108.48 Tornillo de cortical ALP titanio de 5.0 mm por 48 mm
- 108.50 Tornillo de cortical ALP titanio de 5.0 mm por 50 mm
- 108.55 Tornillo de cortical ALP titanio de 5.0 mm por 55 mm
- 108.60 Tornillo de cortical ALP titanio de 5.0 mm por 60 mm
- 108.65 Tornillo de cortical ALP titanio de 5.0 mm por 65 mm
- 108.70 Tornillo de cortical ALP titanio de 5.0 mm por 70 mm

Referencias

Miniaci A, Ballmer FT, Ballmer PM, Jakob RP. Proximal tibial osteotomy. A new fixation device. *Clin Orthop Relat Res* 1989; (246):250–259 <http://www.ncbi.nlm.nih.gov/pubmed/2766613>

Kellgren JH, Lawrence JS. Radiological assessment of osteoarthritis. *Ann Rheum Dis* 1957;16:494-502.

Perren SM. Optimierung der Stabilität flexibler Osteosynthesen mit Hilfe der Dehnungstheorie [Optimizing the degree of fixation stability based on the strain theory]. *Orthopade*. 2010 Feb;39(2):132-8. German. doi: 10.1007/s00132-009-1518-3. PMID: 20177881.

Staubli AE, Jacob HA. Evolution of open-wedge high-tibial osteotomy: experience with a special angular stable device for internal fixation without interposition material. *Int Orthop*. 2010 Feb;34(2):167-72. doi: 10.1007/s00264-009-0902-2. Epub 2009 Nov 18. PMID: 19921189; PMCID: PMC2899355.

Hohloch L, Kim S, Mehl J, et al. Customized post-operative alignment improves clinical outcome following medial open- wedge osteotomy. *Knee Surg Sports Traumatol Arthrosc* 2018;26 (09):2766–2773. Doi: 10.1007/s00167-017-4731-3

Wang JH, Bae JH, Lim HC, Shon WY, Kim CW, Cho JW. Medial open wedge high tibial osteotomy: the effect of the cortical hinge on posterior tibial slope. *Am J Sports Med*. 2009 Dec;37(12):2411-8. doi: 10.1177/0363546509341174. Epub 2009 Aug 14. PMID: 19684296.

Ma W, Han Z, Sun S, Chen J, Zhang Y, Yu T. Use of a suspended and straightened knee joint position when fixing steel plates can prevent the increase in postoperative posterior tibial slope after open wedge high tibial osteotomy. *J Orthop Surg Res*. 2021 Nov 18;16(1):684. doi: 10.1186/s13018-021-02834-3. PMID: 34794491; PMCID: PMC8600878.



Distribuidor exclusivo en México



Distribuidor exclusivo en Perú



FIXIER S.A. DE C.V.

Carretera Doctor Mora a San Miguel de Allende km 3.4,
C.P. 37967, Comunidad de San Rafael, Doctor Mora,
Guanajuato, México.
Tel. +52 419 688 1191